

Аорто-дигестивные фистулы: редкая причина желудочно-кишечных кровотечений

Для корреспонденции:

Дмитрий Владимирович Белов, belof20@ya.ru

Поступила в редакцию 19 мая 2021 г.

Исправлена 7 июля 2021 г.

Принята к печати 9 июля 2021 г.

Цитировать: Белов Д.В., Гарбузенко Д.В., Андриевских С.И., Ануфриева С.С. Аорто-дигестивные фистулы: редкая причина желудочно-кишечных кровотечений. *Патология кровообращения и кардиохирургия*. 2021;25(4):23-29.
<http://dx.doi.org/10.21688/1681-3472-2021-4-23-29>

Финансирование

Исследование не имело спонсорской поддержки.

Конфликт интересов

Авторы заявляют об отсутствии конфликта интересов.

ORCID ID

Д.В. Белов,

<https://orcid.org/0000-0003-4985-9716>

Д.В. Гарбузенко,

<https://orcid.org/0000-0001-9809-8015>

С.И. Андриевских,

<https://orcid.org/0000-0002-3508-1504>

С.С. Ануфриева,

<https://orcid.org/0000-0002-3921-5266>

© Д.В. Белов, Д.В. Гарбузенко, С.И. Андриевских, С.С. Ануфриева, 2021

Статья открытого доступа, распространяется по лицензии [Creative Commons Attribution 4.0](https://creativecommons.org/licenses/by/4.0/).

Д.В. Белов^{1,2}, Д.В. Гарбузенко¹, С.И. Андриевских², С.С. Ануфриева¹

¹ Федеральное государственное бюджетное образовательное учреждение высшего образования «Южно-Уральский государственный медицинский университет» Министерства здравоохранения Российской Федерации, Челябинск, Российская Федерация

² Федеральное государственное бюджетное учреждение «Федеральный центр сердечно-сосудистой хирургии» Министерства здравоохранения Российской Федерации (г. Челябинск), Челябинск, Российская Федерация

Аорто-дигестивные фистулы — редкая, но чрезвычайно опасная причина массивных желудочно-кишечных кровотечений с высоким риском летального исхода. Цель обзора — рассмотреть современные принципы диагностики и лечения заболевания.

Для поиска научных публикаций использовали базу данных PubMed, поисковую систему Google Scholar, Российский индекс научного цитирования, а также пристатейные списки литературы. Соответствующие теме обзора статьи, опубликованные за последние 25 лет (1996–2021 гг.), определяли по ключевым словам: желудочно-кишечное кровотечение, аорто-дигестивная фистула, диагностика, лечение. Критерий включения – желудочно-кишечное кровотечение, ассоциированное с аорто-дигестивной фистулой.

У пациентов с аневризмой аорты или перенесших ее протезирование должна быть повышенная настороженность относительно аорто-дигестивных фистул. Это позволит при желудочно-кишечном кровотечении и исключении других источников быстро верифицировать диагноз и своевременно провести лечение на основании данных мультиспиральной компьютерной томографии с внутривенным болюсным контрастированием. В неотложной ситуации для быстрого гемостаза у нестабильных больных наиболее оправданно эндоваскулярное протезирование аорты. Радикальным вмешательством следует считать «открытую» реконструкцию аорты *in situ* с одновременным устранением дефекта полого органа и санацией связанных со свищем очагов инфекции.

Ключевые слова: аорто-дигестивная фистула; желудочно-кишечное кровотечение

Введение

Аорто-дигестивные фистулы — редкая, но чрезвычайно опасная причина массивных желудочно-кишечных кровотечений, которые без экстренного хирургического вмешательства в большинстве случаев сопровождаются почти абсолютной летальностью [1]. Цель обзора — рассмотреть современные принципы диагностики и лечения заболевания. Аорто-дигестивные фистулы необходимо предполагать у всех пациентов с аневризмой аорты или перенесших ее протезирование. Это позволит при желудочно-кишечном кровотечении оперативно верифицировать диагноз и провести лечение. Несмотря на то что в неотложных случаях для быстрого гемостаза у нестабильных больных наиболее оправданно эндоваскулярное протезирование аорты, радикальным вмешательством должна быть «открытая» реконструкция аорты *in situ* с одновременным устранением дефекта полого органа и санацией связанных со свищем очагов инфекции.

С тех пор как О. Dubrueil в 1818 г. впервые сообщил о свище между аортой и пищеводом [2], аорто-дигестивные фистулы были описаны практически во всех отделах желудочно-кишечного тракта [3]. Наиболее часто (в 60–80 % случаев) они локализуются в двенадцатиперстной кишке [4], прежде всего в ее горизонтальной (нижней) части [5] из-за близкого расположения фиксированной в забрюшинном пространстве брюшной части аорты [6].

Классификация

Общепринятой классификации аорто-дигестивных фистул не существует, однако анализ литературы позволяет разделить их по следующим признакам. По механизму: первичные (вследствие аневризмы аорты, механической травмы, воспаления (лучевые, инфекционные и т. д.)) и вторичные (после «открытого» или эндоваскулярного протезирования аорты). По пути распространения патологического процесса: с аорты или органов желудочно-кишечного тракта. По локализации: аорто-пищеводные, аорто-желудочные, аорто-дуоденальные, аорто-тонкокишечные, аорто-толстокишечные.

Первичные аорто-дигестивные фистулы встречаются с частотой 0,04–0,07 % и обычно ассоциируются с аневризмой аорты, когда в результате ее механической компрессии и пульсации развиваются ишемия и воспаление стенки соответствующего органа желудочно-кишечного тракта [7]. Это

приводит к очаговому некротически-язвенному поражению слизистой оболочки и часто — к значительным «сторожевым», самостоятельно останавливающимся желудочно-кишечным кровотечениям [8]. В дальнейшем обусловленное инфекцией воспаление может привести к разрушению стенки аорты и формированию аорто-дигестивной фистулы, тогда кровотечения становятся профузными и трудно контролируемыми [9; 10].

Также первичные аорто-дигестивные фистулы могут быть следствием инфекционно-воспалительного процесса [11], прорастания опухоли [12], повреждения стенки полого органа инородным телом [13], а при неизменной аорте — осложнением дивертикулита сигмовидной кишки [14], на фоне радиационно-индуцированного хронического воспаления кишечной стенки [15] и в результате ряда других более редких причин.

Вторичные аорто-дигестивные фистулы возникают в 0,4–4,0 % случаев, как правило, после «открытого» или эндоваскулярного протезирования аорты [9]. Сроки их формирования варьируют от 11 сут. до 25 лет [15]. Развитию способствуют такие факторы, как миграция и изгиб трансплантата, эндолики, местная инфекция [16], которые приводят к несостоятельности анастомоза и образованию ложной аневризмы аорты [17]. Еще одна причина — близкое расположение трансплантата и органа желудочно-кишечного тракта [18]. Переход воспалительного процесса на его стенку в сочетании с ишемией приводят к локальному некрозу и при участии внутрипросветной микрофлоры — аорто-дигестивной фистуле [9].

Клиника и диагностика

Основными клиническими проявлениями аорто-дигестивных фистул являются желудочно-кишечные кровотечения, боли в груди или животе, реже — в спине, иногда выявляют признаки системной воспалительной реакции [7] или пульсирующее образование в брюшной полости [19]. У некоторых пациентов заболевание протекает малосимптомно, что затрудняет диагностику [14; 20].

Ассоциированные с аорто-дигестивными фистулами желудочно-кишечные кровотечения следует предполагать у каждого пациента с аневризмой аорты или после ее протезирования [21]. В зависимости от локализации они могут проявляться рвотой кровью либо «кофейной гущей», меленой либо выделением малоизмененной крови из заднего

прохода [7]. Во многих случаях вначале развивается небольшое самостоятельно останавливающееся «сторожевое» кровотечение, которое в дальнейшем может быть массивным, угрожающим жизни [22], причем интервал между ними варьирует от 5 ч до 5 мес., в среднем — 4 сут. [23].

Инструментальная диагностика аорто-дигестивных фистул затруднена. Эндоскопическое исследование помогает исключить другие причины острого желудочно-кишечного кровотечения [24], тогда как сами аорто-дигестивные фистулы могут быть выявлены только в четверти случаев [7]. Их наиболее достоверные признаки — пульсирующее субэпителиальное образование со стигмами состоявшегося кровотечения [25], части трансплантата в просвете соответствующего органа желудочно-кишечного тракта [26; 27]. Однако при активном кровотечении или, наоборот, спонтанном гемостазе часто не удается установить источник, а иногда аорто-дигестивные фистулы ошибочно принимают за язвы, полипы или эрозии. Затрудняет эндоскопическую диагностику и труднодоступная локализация, в частности в горизонтальной (нижней) или восходящей части двенадцатиперстной кишки либо дистальнее связки Трейтца [6]. При подозрении на аорто-дигестивную фистулу из-за высокой угрозы профузного кровотечения следует отказаться от биопсии [28].

Желудочно-кишечное кровотечение без установленного источника, обнаруженное во время эндоскопического исследования у больных аневризмой аорты, может свидетельствовать об аорто-дигестивной фистуле и необходимости провести срочную мультиспиральную компьютерную томографию (МСКТ) с внутривенным болюсным контрастированием. Благодаря широкой доступности, короткому периоду сбора данных и высокому разрешению (чувствительность 50–94 %, специфичность 85–100 %) МСКТ стала методом первой линии диагностики [29]. Важное преимущество перед эндоскопическими и ангиографическими методами — отсутствие риска рецидива или усугубления имеющегося кровотечения [7]. К основным признакам аорто-дигестивной фистулы по данным МСКТ относятся: газ в забрюшинном пространстве или стенке аорты (чувствительность 40 %, специфичность 100 %) [16]; сдавление и сморщивание кишечной стенки по направлению к аневризматически измененной аорте [30], исчезновение между ними жировой прослойки (чувствительность 90 %, специфичность 33 %) [15]; разрушение стенки аорты (чувствительность 89 %, специфичность 75 %),

экстравазация контраста в полый орган [7]; ложная аневризма анастомоза протеза аорты рядом со стенкой полого органа со скоплением жидкости (чувствительность 90 %, специфичность 92 %), отеком и утолщением более 5 мм мягких тканей в области трансплантата [6]. Если аорто-дигестивная фистула изначально установлена по данным МСКТ, следует без диагностических и лечебных эндоскопических манипуляций направлять пациента на экстренную операцию, задержка которой может привести к летальному исходу.

Магнитно-резонансная визуализация имеет аналогичную с МСКТ специфичность и чувствительность, но менее доступна в экстренных ситуациях из-за длительного времени получения изображения и сложности контролировать состояние нестабильных пациентов. Недостатками также являются артефакты пульсации и невозможность отличить газ от кальцификации стенки аорты [29].

Аортографию для диагностики заболевания применяют редко, но в некоторых случаях назначают для планирования хирургического вмешательства. Ограничения — способность визуализировать аорто-дигестивную фистулу только во время активного кровотечения со скоростью более 0,5 мл в минуту [31], высокий риск рецидива кровотечения при манипуляции в области тромбированного участка поврежденной аорты [32].

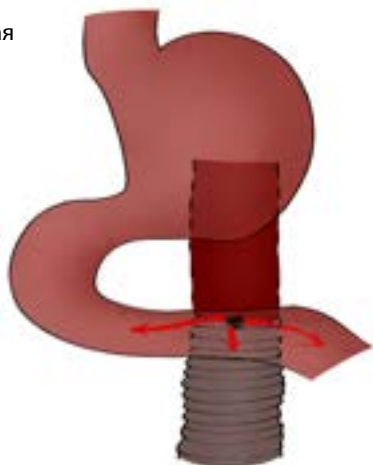
Сцинтиграфия с помощью однофотонной эмиссионной компьютерной томографии и радиоиндикаторов индия 111 (^{111}In) или технеция 99m ($^{99\text{m}}\text{Tc}$) с чувствительностью 60–100 % позволяет обнаружить инфекцию сосудистого протеза у бессимптомных пациентов и выявить активное желудочно-кишечное кровотечение, связанное с аорто-дигестивной фистулой [29]. Недостатки метода аналогичны минусам магнитно-резонансной визуализации: длительность исследования и недоступность специального оборудования.

Несмотря на возможности методов лучевой диагностики, в обычной клинической практике в случае профузного продолжающегося желудочно-кишечного кровотечения диагностировать аорто-дигестивную фистулу позволяет лишь лапаротомия [24; 33].

Лечение

В связи с высокой летальностью ассоциированное с аорто-дигестивной фистулой желудочно-кишечное кровотечение является показанием к экстренному хирургическому вмешательству.

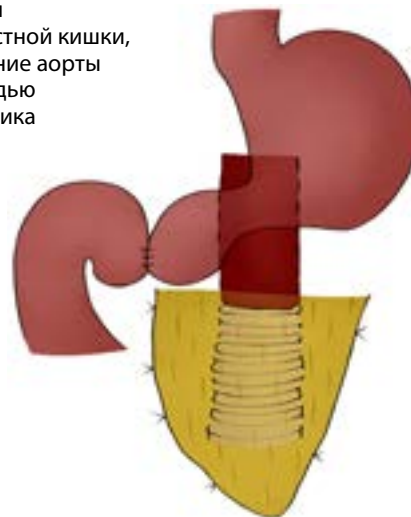Рис. 1. Вторичная аорто-дуоденальная фистула



Эндоскопические методы остановки кровотечения (стентирование пищевода, клипирование, инъекции гемостатических и сосудосуживающих средств, коагуляция, использование клеевых композиций) малоэффективны и увеличивают частоту рецидива [8]. Для быстрого гемостаза у нестабильных пациентов наиболее оправданно эндоваскулярное протезирование аорты [34]. Эффективность метода — 80 %, однако А.Р. Dimesh и соавт. сообщили, что инфекционные осложнения в месте установки трансплантата из-за дефекта стенки полого органа повышают летальность в 30-дневном периоде до 40 %, в течение 6 мес. — до 80 % [15]. За исключением случаев паллиативного лечения больных с тяжелой сопутствующей патологией эндоваскулярное протезирование аорты должно быть промежуточной мерой перед окончательным хирургическим вмешательством. Далее важно провести разобщение аневризмы с просветом кишки и санацию гнойных очагов. При «открытых» операциях эти манипуляции выполняют вместе с реконструкцией аорты. Вопрос о необходимости замены эндотрансплантата после экстренной остановки кровотечения обсуждается [7; 35].

Объем «открытой» операции при аорто-дигестивной фистуле зависит от общего состояния пациента, локализации и степени повреждения аорты и полого органа, тяжести местного инфекционно-воспалительного процесса [13]. При умеренном инфицировании предпочтительна реконструкция аорты *in situ* дакронным или политетрафторэтиленовым трансплантатом, при этом дополнительное укрытие его прядью большого сальника является независимым предиктором выживания [7; 36]. Для повыше-

Рис. 2. Резекция двенадцатиперстной кишки, репротезирование аорты с укрытием прядью большого сальника



ния устойчивости к инфекции применяют протезы, импрегнированные серебром и обработанные антибиотиками, а также гомографты аорты [3].

Экстраанатомическое шунтирование, как правило, рекомендуют в тех случаях, когда из-за сильного загрязнения свища протезирование невозможно. Однако процедура связана с более высокой летальностью по сравнению с реконструкцией аорты *in situ* (25–90 против 27–30 %) [37] и в 40–60 % случаев может сопровождаться кровотечением из линии шва аорты, разрывом ее культи, рецидивом аорто-дигестивной фистулы, тромбозом трансплантата [7].

Небольшие дефекты полых органов обычно ушивают, при крупных повреждениях выполняют эзофагэктомию (при повреждении пищевода) [13], резекцию тонкой либо толстой кишки [15]. При реконструктивных вмешательствах на двенадцатиперстной кишке для профилактики рецидива свища сосудистый протез рекомендуется дополнительно укрывать прядью большого сальника (рис. 1, 2) [38; 39]. Так, С. Rodrigues dos Santos и соавт. при многофакторном анализе 791 пациента с первичными и вторичными аорто-дуоденальными фистулами обнаружили, что реконструкция аорты *in situ* и укрытие сосудистого протеза прядью большого сальника являются независимыми предикторами выживания [39].

На протяжении 4–6 нед. после вмешательства необходимо проводить антибактериальную терапию с учетом бактериологического исследования операционного материала [7]. Даже при отрицательных результатах такого исследования следует назначить лечение антибиотиками 7–10 дней [40].

Заключение

Из-за способности вызывать желудочно-кишечные кровотечения следует предполагать аорто-дигестивные фистулы у всех пациентов с аневризмой аорты или перенесших ее протезирование. Повышенная настороженность позволит на основании данных МСКТ с внутривенным болюсным контрастированием быстро верифицировать диагноз и своевременно провести лечение. В неотложной ситуации для успешного гемостаза у нестабильных больных наиболее оправданно эндоваскулярное протезирование аорты. Сроки и объем радикального оперативного вмешательства при аорто-дигестивных фистулах окончательно не утверждены и зависят от соматического статуса пациента, наличия сопутствующей патологии, распространенности инфекционного процесса. В то же время наиболее приемлема «открытая» реконструкция аорты *in situ* с одновременным устранением дефекта полого органа и санацией возникших на фоне свища очагов инфекции. Не решен вопрос о целесообразности замены установленного во время кровотечения стент-графта. Раннее выявление и стратификация пациентов с аневризмой аорты по группам риска, определение оптимальной лечебной тактики и усовершенствование техники хирургического пособия снижают риск формирования аорто-дигестивных фистул. Для оценки эффективности связанных с ними лечебно-диагностических мероприятий необходимы дальнейшие клинические испытания с участием большого количества пациентов.

Список литературы / References

- Inoue K., Fukunaga R., Matsubara Y., Aoyagi Y., Matsuda D., Kyuragi R., Morisaki K., Matsumoto T., Oki E., Maehara Y. Primary aortoduodenal fistula with a history of distal gastrectomy. *Acute Med Surg.* 2016;4(1):105-108. PMID: 29123844. PMCID: PMC5667283. <https://doi.org/10.1002/ams2.224>
- Dubruel O. Observations sur la perforation de l'esophage et de l'aorte thoracique par une portion d'os avale: avec de reflexions. *J Univ Sci Med.* 1818;9:357-363.
- Chiesa R., Melissano G., Marone E.M., Kahlberg A., Marrocco-Trischitta M.M., Tshomba Y. Endovascular treatment of aorto-esophageal and aortobronchial fistulae. *J Vasc Surg.* 2010;51(5):1195-1202. PMID: 20304579. <https://doi.org/10.1016/j.jvs.2009.10.130>
- Ong J., Swift C., Al-Naeef Y. Aortogastric fistula: A rare glimpse of catastrophe. *Clin Gastroenterol Hepatol.* 2020;18(7):e72. PMID: 30928456. <https://doi.org/10.1016/j.cgh.2019.03.033>
- Chong V.H., Telisinghe P.U., Chong C.F. Tuberculous aortoduodenal fistula: a rare cause of upper gastrointestinal bleeding. *Singapore Med J.* 2010;51(5):e85-e88. PMID: 20593135.
- Ramsay A.C., Ramsay M.P., Meekins P.E. Aortoenteric fistula in a 25-year-old man. *J Emerg Med.* 2013;45(4):533-536. PMID: 23777774. <https://doi.org/10.1016/j.jemermed.2013.04.019>
- Ishimine T., Tengan T., Yasumoto H., Nakasu A., Mototake H., Miura Y., Kawasaki K., Kato T. Primary aortoduodenal fistula: A case report and review of literature. *Int J Surg Case Rep.* 2018;50:80-83. PMID: 30086478; PMCID: PMC6085234. <https://doi.org/10.1016/j.ijscr.2018.07.019>
- Reich J., Li R., Hartigan A. Massive bleeding from an odd location. *Gastroenterology.* 2016;150(7):e11-e12. PMID: 27143593. <https://doi.org/10.1053/j.gastro.2016.01.041>
- Tsuneki T., Yuasa Y., Fukuta M., Maki H., Matsuo Y., Mori O., Eto Sh., Fujiwara S., Tomibayashi A., Otani T. Secondary aortoduodenal fistula successfully treated with a novel surgical method: A case report. *Int J Surg Case Rep.* 2020;72:17-21. PMID: 32506022; PMCID: PMC7276383. <https://doi.org/10.1016/j.ijscr.2020.05.041>
- Абдулгасанов Р.А., Гасымов Э.Г. Аортокишечные фистулы: причины, диагностика, лечение, профилактика. *Анналы хирургии.* 2017;22(3):137-142. [Abdulgasanov R.A., Gasyimov E.G. Aortoenteric fistula: causes, diagnosis, treatment, prevention. *Annaly Khirurgii = Russian Annals of Surgery.* 2017;22(3):137-142. (In Russ.)] <https://doi.org/10.18821/1560-9502-2017-22-3-137-142>
- Makimoto Sh., Takami T., Shintani H., Kataoka N., Yamaguchi T., Tomita M., Shono Y., Kuroyanagi S. Cases of two patients with aortoduodenal fistula who underwent emergency operation. *Int J Surg Case Rep.* 2020;69:87-91. PMID: 32305028; PMCID: PMC7163285. <https://doi.org/10.1016/j.ijscr.2020.03.036>
- Nachmias B., Bloom A.I., Gural A. Diagnostic and management difficulty of bleeding aorto-duodenal fistula associated with Hodgkin's lymphoma. *Diagnostics (Basel).* 2021;11(3):389. PMID: 33668895; PMCID: PMC7996524. <https://doi.org/10.3390/diagnostics11030389>
- Shen J.-Y., Zhang H.-W., Fan K.-J., Liao H., Zhang E.-Y., Hu J. Aorto-esophageal fistula and arch pseudoaneurysm after removing of a swallowed chicken bone: a case report of one-stage hybrid treatment. *BMC Surg.* 2018;18(1):3. PMID: 29325526; PMCID: PMC5765606. <https://doi.org/10.1186/s12893-018-0335-1>
- Khalaf Ch., Houliand K.C. Case report: Primary aortosigmoid fistula – A rare cause of lower gastrointestinal bleeding. *Int J Surg Case Rep.* 2017;40:20-22. PMID: 28918295; PMCID: PMC5602515. <https://doi.org/10.1016/j.ijscr.2017.08.063>
- Dimech A.P., Sammut M., Cortis K., Petrovic N. Unusual site for primary arterio-enteric fistula resulting in massive upper gastrointestinal bleeding – A case report on presentation and management. *Int J Surg Case Rep.* 2018;49:8-13. PMID: 29920412; PMCID: PMC6005793. <https://doi.org/10.1016/j.ijscr.2018.05.023>
- Nguyen C.L., Lindsay A., McLachlan R., Islam S., Qasabian R., Loa J. Aortoduodenal fistula 2 years after elective endovascular repair of an abdominal aortic aneurysm. *ANZ J Surg.* 2020;90(11):2374-2376. PMID: 32077559. <https://doi.org/10.1111/ans.15773>
- Kahlberg A., Rinaldi E., Piffaretti G., Speziale F., Trimarchi S., Bonardelli S., Melissano G., Chiesa R., MAEFISTO collaborators. Results from the Multicenter Study on Aortoenteric Fistulization After Stent Grafting of the Abdominal Aorta (MAEFISTO). *J Vasc Surg.* 2016;64(2):313-320.e1. PMID: 27289529. <https://doi.org/10.1016/j.jvs.2016.04.008>

18. Zaki M., Tawfik W., Alawy M., ElKassaby M., Hynes N., Sultan S. Secondary aortoduodenal fistula following endovascular repair of inflammatory abdominal aortic aneurysm due to *Streptococcus anginosus* infection: a case report and literature review. *Int J Surg Case Rep.* 2014;5(10):710-713. PMID: 25201477; PMCID: PMC4189064. <https://doi.org/10.1016/j.ijscr.2013.10.016>
19. Куликовский В.Ф., Шевцов Ю.Н., Карпачев А.А., Солошенко А.В., Ярош А.Л., Лопин А.В., Мухачев Д.Л., Касьянов Б.В. Желудочно-кишечное кровотечение, вызванное ложной симптомной аневризмой инфраренального отдела брюшной аорты. *Хирургия. Журнал им. Н.И. Пирогова.* 2017;(3):102-103. [Kulikovskiy V.F., Shevtsov Yu.N., Karpachev A.A., Soloshenko A.V., Yarosh A.L., Lopin A.V., Mukhachev D.L., Kasyanov B.V. Gastrointestinal bleeding caused by false symptomatic infrarenal abdominal aortic aneurysm. *Pirogov Russian Journal of Surgery.* 2017;(3):102-103. (In Russ.)] <https://doi.org/10.17116/hirurgia20173102-103>
20. Тимен Л.Я. Клинико-эндоскопические наблюдения первичной орто-эзофагеальной фистулы. Описание двух случаев. *Русский медицинский журнал. Медицинское обозрение.* 2015;23(17):1060-1062. [Timen L.Ya. Clinical and endoscopic observations of the primary aorto-esophageal fistula. Description of two cases. *Russian Medical Journal.* 2015;23(17):1060-1062. (In Russ.)]
21. Bergqvist D., Björkman H., Bolin T., Dalman P., Elfström J., Forsberg O., Johansen L., Karacagil S., Karlqvist P.A., Länne T., Plate G., Ribbe E., Spangen L., Stenbaek J., Thomsen M., Wiklund B., Angquist K.A. Secondary aortoenteric fistulae – changes from 1973 to 1993. *Eur J Vasc Endovasc Surg.* 1996;11(4):425-428. PMID: 8846176. [https://doi.org/10.1016/s1078-5884\(96\)80175-4](https://doi.org/10.1016/s1078-5884(96)80175-4)
22. Ichita Ch., Sasaki A., Sumida Ch., Kimura K., Nishino T., Tasaki J., Masuda S., Koizumi K., Kawachi J., Kako M. Clinical and endoscopic features of aorto-duodenal fistula resulting in its definitive diagnosis: an observational study. *BMC Gastroenterol.* 2021;21(1):45. PMID: 33526013; PMCID: PMC7851914. <https://doi.org/10.1186/s12876-021-01616-9>
23. Song Y., Liu Q., Shen H., Jia X., Zhang H., Qiao L. Diagnosis and management of primary aortoenteric fistulas – experience learned from eighteen patients. *Surgery.* 2008;143(1):43-50. PMID: 18154932. <https://doi.org/10.1016/j.surg.2007.06.036>
24. Shahrokh Sh., Zali M.R. An unusual cause of upper gastrointestinal bleeding. *Gastroenterol Hepatol Bed Bench.* 2014;7(3):183-185. PMID: 25120901; PMCID: PMC4129571.
25. Gurakar M., Shah P., Kaspar M. Contained aortic rupture with hematoma and gastrointestinal bleeding. *Clin Gastroenterol Hepatol.* 2020;18(2):e19-e20. PMID: 31941598. <https://doi.org/10.1016/j.cgh.2018.10.039>
26. Nazarewicz G.V., Jain R. Upper gastrointestinal bleeding caused by aorto-esophageal fistula. *Clin Gastroenterol Hepatol.* 2016;14(12):A22. PMID: 27546580. <https://doi.org/10.1016/j.cgh.2016.08.013>
27. Bala M., Sosna J., Appelbaum L., Israeli E., Rivkind A.-I. Enigma of primary aortoduodenal fistula. *World J Gastroenterol.* 2009;15(25):3191-3193. PMID: 19575502; PMCID: PMC2705745. <https://doi.org/10.3748/wjg.15.3191>
28. Tomouk T., Kusumawidjaja D., Libzo N. A rare cause of melena with an unusual finding on gastroscopy. *Clin Gastroenterol Hepatol.* 2016;14(1):e3-e4. PMID: 26001335. <https://doi.org/10.1016/j.cgh.2015.05.024>
29. Vu Q.D.M., Menias C.O., Bhalla S., Peterson C., Wang L.L., Balfe D.M. Aortoenteric fistulas: CT features and potential mimics. *Radiographics.* 2009;29(1):197-209. PMID: 19168845. <https://doi.org/10.1148/rg.291075185>
30. Luo J., Tang W., Wang M., Xiao Y., Tan M., Jiang Ch. Case series of aortoenteric fistulas: a rare cause of gastrointestinal bleeding. *BMC Gastroenterol.* 2021;21(1):49. PMID: 33530944; PMCID: PMC7856786. <https://doi.org/10.1186/s12876-021-01629-4>
31. Белов Д.В., Гарбузенко Д.В., Лукин О.П., Ануфриева С.С. Синдром Хейда, как редкая причина желудочно-кишечных кровотечений у больных с аортальным стенозом. *Кардиоваскулярная терапия и профилактика.* 2021;20(1):2503. [Belov D.V., Garbuzenko D.V., Lukin O.P., Anufrieva S.S. Heyde's syndrome as a rare cause of gastrointestinal bleeding in aortic stenosis patients. *Cardiovascular Therapy and Prevention.* 2021;20(1):2503. (In Russ.)] <https://doi.org/10.15829/1728-8800-2021-2503>
32. Saers S.J.F., Scheltinga M.R.M. Primary aortoenteric fistula. *Br J Surg.* 2005;92(2):143-152. PMID: 15685700. <https://doi.org/10.1002/bjs.4928>
33. Панасюк А.И., Кыштымов С.А., Иноземцев Е.О., Григорьев Е.Г. Вторичный орто-дуоденальный свищ. Рецидивирующее кровотечение. Трудности топической диагностики и лечебно-тактические ошибки (случай из клинической практики). *Актуальные проблемы медицины.* 2020;43(1):146-154. [Panasyuk A.I., Kyshtymov S.A., Inozemcev E.O., Grigoryev E.G. Secondary aorto-duodenal fistula. Recurrent bleeding. Difficulties of topical diagnosis and tactical errors (case from clinical practice). *Challenges in Modern Medicine.* 2020;43(1):146-154. (In Russ.)] <https://doi.org/10.18413/2687-0940-2020-43-1-146-154>
34. Kim B.Y., Kim K.B. Primary aortoduodenal fistula causes massive melena: A case report. *Korean J Gastroenterol.* 2021;77(3):132-135. PMID: 33758109. <https://doi.org/10.4166/kjg.2021.006>
35. Joshi G., Ogbudinkpa Ch., Stecher J., Khoury R.E., Resnick D.J., Jacobs Ch.E., White J.V., Schwartz L.B. Treatment of post-*ev*ar aortoduodenal fistula without endograft excision. *Vasc Endovascular Surg.* 2021;55(3):282-285. PMID: 33047669. <https://doi.org/10.1177/1538574420966455>
36. Kakkos S.K., Bicknell C.D., Tsolakis I.A., Bergqvist D. Editor's choice – Management of secondary aorto-*enteric* and other abdominal arterio-*enteric* fistulas: A review and pooled data analysis. *Eur J Vasc Endovasc Surg.* 2016;52(6):770-786. PMID: 27838156. <https://doi.org/10.1016/j.ejvs.2016.09.014>
37. Spanos K., Kouvelos G., Karathanos C., Matsagkas M., Giannoukas A.D. Current status of endovascular treatment of aortoenteric fistula. *Semin Vasc Surg.* 2017;30(2-3):80-84. PMID: 29248124. <https://doi.org/10.1053/j.semvascsurg.2017.10.004>
38. Ranasinghe W., Loa J., Allaf N., Lewis K., Sebastian M.G. Primary aortoenteric fistulae: the challenges in diagnosis and review of treatment. *Ann Vasc Surg.* 2011;25(3):386.e1-386.e5. PMID: 21269801. <https://doi.org/10.1016/j.avsg.2010.09.021>
39. Rodrigues dos Santos C., Casaca R., Mendes de Almeida J.C., Mendes-Pedro L. Enteric repair in aortoduodenal fistulas: a forgotten but often lethal player. *Ann Vasc Surg.* 2014;28(3):756-762. PMID: 24456836. <https://doi.org/10.1016/j.avsg.2013.09.004>
40. Alzobydi A.H., Guraya Sh.S. Primary aortoduodenal fistula: a case report. *World J Gastroenterol.* 2013;19(3):415-417. PMID: 23372367; PMCID: PMC3554829. <https://doi.org/10.3748/wjg.v19.i3.415>

Aorto-digestive fistula: a rare cause of gastrointestinal bleeding

Dmitry V. Belov^{1,2}, Dmitry V. Garbuzenko¹, Stanislav I. Andrievskikh², Svetlana S. Anufrieva¹

¹ South Ural State Medical University, Chelyabinsk, Russian Federation

² Federal Center for Cardiovascular Surgery, Chelyabinsk, Russian Federation

Corresponding author. Dmitry V. Belov, belof20@ya.ru

Aorto-digestive fistulas are a rare but extremely dangerous cause of massive gastrointestinal bleeding with a high risk of death. The aim of the review was to examine the modern principles of aorto-digestive fistula diagnosis and optimal treatment modalities.

Scientific publications and their reference lists were searched on PubMed database, Google Scholar and Russian Science Citation Index. Articles relevant to the topic, published over the past 25 years (1996-2021), were included and they were searched and categorised using the following key words: 'gastrointestinal bleeding', 'aorto-digestive fistulas', 'diagnosis' and 'treatment'. Inclusion criteria were limited to gastrointestinal bleeding associated with aorto-digestive fistulas.

Patients with aortic aneurysms or those who have undergone prosthetics should have increased alertness regarding the formation of aorto-digestive fistulas. With a presence of gastrointestinal bleeding and exclusion of other sources based on multispiral computed tomography data with intravenous bolus contrast enhancement, this will allow for quick verification of the diagnosis and also enable timely medical measures to be taken. In an emergency situation, to achieve rapid hemostasis in unstable patients, endovascular aortic replacement is most justified. Open reconstruction of the aorta in situ with simultaneous elimination of the hollow organ defect and sanitation of fistula-associated foci of infection should be considered as a radical intervention for aorto-digestive fistulas.

Keywords: aorto-digestive fistula; aortic replacement; gastrointestinal bleeding

Received 19 May 2021. Revised 7 July 2021. Accepted 9 July 2021.

Funding: The study did not have sponsorship.

Conflict of interest: Authors declare no conflict of interest.

Contribution of the authors: The authors contributed equally to this article.

ORCID ID

D.V. Belov, <https://orcid.org/0000-0003-4985-9716>

D.V. Garbuzenko, <https://orcid.org/0000-0001-9809-8015>

S.I. Andrievskikh, <https://orcid.org/0000-0002-3508-1504>

S.S. Anufrieva, <https://orcid.org/0000-0002-3921-5266>

Copyright: © 2021 Belov et al. This is an open access article distributed under the terms of the [Creative Commons Attribution 4.0 License](https://creativecommons.org/licenses/by/4.0/).

How to cite: Belov D.V., Garbuzenko D.V., Andrievskikh S.I., Anufrieva S.S. Aorto-digestive fistula: a rare cause of gastrointestinal bleeding. *Patologiya krovoobrashcheniya i kardiokhirurgiya = Circulation Pathology and Cardiac Surgery*. 2021;25(4):23-29. (In Russ.) <http://dx.doi.org/10.21688/1681-3472-2021-4-23-29>